

## INIBIDORES DA ANGIOGÊNESE PARA O TRATAMENTO DA DEGENERAÇÃO MACULAR RELACIONADA À IDADE

### Resumo

A degeneração macular relacionada à idade (DMRI) é uma doença ocular caracterizada pelo dano à mácula. Quando há lesão na mácula, a região central das imagens é bloqueada, ocorrendo perda progressiva da visão central. Os indivíduos acometidos pela DMRI podem manter alguma visão periférica, porém a habilidade para a execução de atividades mais refinadas fica prejudicada.

Dentre as opções terapêuticas existentes para o tratamento da DMRI, foram avaliados nesse boletim os inibidores da angiogênese, que constituem uma classe de medicamentos utilizados no tratamento da forma úmida da DMRI, por meio da inibição do fator de crescimento endotelial vascular. Os medicamentos dessa classe utilizados no Brasil são o pegaptanibe, o ranibizumabe e o bevacizumabe, todos administrados por meio de injeção intravítrea.

Os dois primeiros possuem indicação terapêutica aprovada pela Anvisa para o tratamento da doença. O bevacizumabe, por sua vez, possui indicação aprovada para o tratamento de câncer metastático de cólon ou reto; no entanto, vem sendo utilizado de forma *off-label* no tratamento da DMRI em vários países, incluindo o Brasil.

A eficácia de um medicamento em relação a outro ainda é desconhecida, devido à falta de estudos com esse objetivo. Entretanto, a evidência disponível até o momento aponta para uma possível superioridade do ranibizumabe em relação ao pegaptanibe. O bevacizumabe parece ser tão eficaz quanto o ranibizumabe, além de apresentar um menor custo; contudo, as evidências de eficácia e segurança ainda são muito limitadas.

O principal desfecho clínico avaliado na maioria dos estudos foi a proporção de pacientes que perdeu menos de 15 letras na AV após 12 meses de tratamento. No entanto, o ganho terapêutico de maior relevância do ponto de vista clínico seria aquele relacionado à recuperação da acuidade visual, devido ao seu potencial impacto na melhoria da qualidade de vida do paciente.

As informações econômicas apresentadas neste boletim apontam para uma importante redução no custo de tratamento da DMRI com o uso de bevacizumabe. As estimativas apresentadas consideraram desde o fracionamento até a utilização de um frasco-ampola por injeção. Considerando a última situação, o custo de tratamento com bevacizumabe seria seis vezes menor em comparação com a opção mais onerosa, ou seja, o pegaptanibe, e três vezes menor em relação ao ranibizumabe.

Os inibidores de angiogênese representam um avanço no tratamento da DMRI. No entanto, as incertezas com relação à comparação de eficácia entre os medicamentos existentes tornam necessária a realização de ensaios clínicos comparativos, que tenham como desfecho, preferencialmente, o ganho na acuidade visual. O uso do bevacizumabe traz à tona a discussão das implicações éticas e legais do uso *off-label* de medicamentos, além do possível impacto sobre os sistemas de saúde, devido à redução do custo de tratamento em comparação aos demais medicamentos.

### Situação Clínica

A degeneração macular relacionada à idade (DMRI) é uma doença ocular caracterizada pelo dano ou falência da mácula. A mácula é uma área pequena, com cerca de 6 mm de diâmetro, localizada na retina central. No centro da mácula encontra-se a fóvea, com 0,35 mm de diâmetro, que contém as células fotorreceptoras responsáveis pela visão a cores e distinção de detalhes<sup>1</sup>.

Se a mácula estiver lesada, a região central das imagens é bloqueada, como se uma área manchada estivesse no centro da imagem<sup>2</sup>. Dessa forma, a lesão da mácula leva à perda progressiva da visão central. Os indivíduos acometidos pela DMRI podem manter alguma visão periférica, porém a habilidade para leitura e a execução de atividades mais refinadas ficam prejudicadas<sup>1</sup>.

O principal fator de risco identificado para o desenvolvimento da doença é o envelhecimento, de modo que a sua prevalência aumenta consideravelmente com a idade.

Acredita-se que a insuficiência circulatória, com redução do fluxo sanguíneo para a área macular, também contribui para o desenvolvimento da doença. Outros fatores de risco que vêm sendo investigados incluem: predisposição genética, tabagismo, hipertensão arterial, exposição aos raios ultravioleta e dieta não-balanceada associada à obesidade<sup>3,4,5</sup>.

A DMRI é a principal causa de cegueira legal em indivíduos acima de 50 anos, em países industrializados<sup>4,5</sup>. A prevalência de cegueira é de 8,7% entre os indivíduos acometidos pela doença<sup>4</sup>. Por não existir um tratamento de fácil administração nem medidas preventivas, a DMRI não foi considerada uma doença ocular prioritária pela Organização Mundial da Saúde (OMS)<sup>4</sup>. Contudo, com a evolução do conhecimento sobre a doença e o aumento da expectativa de vida, ela provavelmente será considerada prioritária em breve. O processo de transição epidemiológica, com a previsão de duplicação na proporção de indivíduos acima de 65 anos até o ano de 2030, irá aumentar consideravelmente o desafio relacionado ao manejo da DMRI<sup>6</sup>.

A fase inicial da DMRI caracteriza-se por alterações do epitélio pigmentado da retina (EPR) e pela presença de drusas, sem o comprometimento significativo da função visual, na maioria dos casos<sup>7</sup>.

A DMRI apresenta-se sob duas formas clínicas distintas: uma forma “não exsudativa”, também conhecida como forma seca ou não-neovascular, e uma forma exsudativa, também denominada úmida ou neovascular<sup>5,8</sup>. A DMRI pode progredir para a forma úmida ou seca, e as duas podem coexistir no mesmo paciente.

A forma seca ocorre em 79% dos casos e apresenta evolução lenta. Não há ainda nenhum tratamento comprovado cientificamente para curar a forma seca<sup>9</sup>.

A forma úmida é caracterizada pelo desenvolvimento de vasos sanguíneos imaturos (neovasos), que crescem entre as células do EPR e as células fotorreceptoras na retina central, culminando com a formação da membrana neovascular coroidal (MNVC). Esse processo é conhecido como neovascularização coroidal (NVC). A proteína conhecida como fator de crescimento do endotélio vascular (VEGF – do inglês *vascular endothelial growth factor*) está envolvida no desenvolvimento e progressão da NVC por induzir a formação de novos vasos sanguíneos (angiogênese), aumentar a permeabilidade vascular e a resposta inflamatória. Embora ocorra em apenas 10% dos portadores de DMRI, 80% dos indivíduos com perda visual grave têm essa forma da doença<sup>7,8</sup>. A DMRI úmida pode ser classificada como<sup>7</sup>:

1. Clássica: a membrana neovascular apresenta-se bem delimitada por meio de hiperfluorescência precoce, com vazamento intenso e uniforme tardio, que geralmente obscurece as margens da lesão, o que permite a sua identificação.

A DMRI úmida clássica ainda pode ser classificada como predominantemente clássica, quando a área identificável da lesão corresponde a 50% ou mais da lesão total, ou como minimamente clássica, quando a área identificável da lesão corresponde a até 49% da lesão;

2. Oculta: não é possível identificar os vasos sanguíneos responsáveis pela formação da lesão devido ao deslocamento do epitélio pigmentar fibrovascular e/ou vazamento tardio de origem indeterminada.

A NVC também pode ser classificada de acordo com a sua localização em relação à fóvea, como subfoveal, justafoveal ou extrafoveal<sup>1,10</sup>.

Freqüentemente, a DMRI afeta um olho independentemente do outro. Nesses casos, dificilmente o paciente percebe qualquer problema na visão, nos estágios precoces da doença. Muitos pacientes não tomam consciência da sua existência até a percepção de visão central “borrada” ou mais comumente “ondulada” ou “distorcida”<sup>2</sup>. Contudo, após a ocorrência da forma neovascular em um dos olhos, o risco de se desenvolver a doença no outro olho é de aproximadamente 40%<sup>8</sup>.

## Tecnologias

Os inibidores da angiogênese constituem uma classe de medicamentos utilizados no tratamento da forma neovascular úmida da DMRI, por meio da inibição do fator de crescimento do endotélio vascular (VEGF), que é um dos fatores pró-angiogênicos mais importantes já identificados. O VEGF aumenta a permeabilidade vascular e promove a neovascularização sub-retiniana, que são as principais causas da perda visual<sup>11</sup>.

Os medicamentos pertencentes a essa classe, utilizados no Brasil para o tratamento da DMRI, são o pegaptanibe, o ranibizumabe e o bevacizumabe, todos administrados por meio de injeção intravítrea (IV):

### 1. Pegaptanibe

O pegaptanibe foi o primeiro inibidor de angiogênese aprovado pela Agência Nacional de Vigilância Sanitária (Anvisa) para o tratamento da DMRI. Registrado em apresentação com 0,3 mg, em seringa preenchida, o medicamento está indicado para o tratamento da forma neovascular úmida. A molécula não possui depósito de patente no País.

De acordo com a bula, o medicamento deve ser administrado uma vez a cada 6 semanas (9 aplicações por ano), por meio de injeção intravítrea no olho afetado.

## 2. Ranibizumabe

O ranibizumabe foi desenvolvido pela empresa americana Genentech Inc. a partir da fragmentação do bevacizumabe. Com peso molecular reduzido em relação ao bevacizumabe, o ranibizumabe atinge concentrações significativas no espaço sub-retiniano e coroideano (Figura 1). Possui o mesmo número de patente de molécula que o bevacizumabe depositado no Instituto Nacional de Propriedade Intelectual (INPI) (PI98093879 de 03/04/1988) (INPI, 2008), e foi registrado na Anvisa em setembro de 2007, em apresentação com 10mg/ml. Uma [análise mais detalhada](#) das estruturas moleculares do ranibizumabe e do bevacizumabe permite evidenciar as semelhanças entre esses dois anticorpos.

O ranibizumabe também está indicado para o tratamento da DMRI na forma úmida ou exsudativa, sendo a dose recomendada em bula de 0,5 mg (0,05 ml). O tratamento é iniciado com uma injeção por mês, por três meses consecutivos, seguido por uma fase de manutenção em que os pacientes devem ser monitorados mensalmente quanto à sua acuidade visual. Se o paciente apresentar uma perda de mais de 5 letras na acuidade visual (EDTRS ou uma linha equivalente Snellen), o ranibizumabe deve ser administrado novamente. O intervalo entre as duas doses não deve ser inferior a um mês.

## 3. Bevacizumabe

O bevacizumabe é um anticorpo monoclonal humanizado recombinante IgG1 (Figura 1). Está registrado na Anvisa desde maio de 2005, e possui indicação terapêutica aprovada apenas para o tratamento, em primeira linha, de

pacientes com câncer metastático de cólon ou reto; contudo, vem sendo utilizado na prática clínica para o tratamento da DMRI. Como não possui indicação aprovada na Anvisa para este fim, essa prática é denominada uso *off-label* do medicamento.

Philip Rosenfeld, pesquisador da University of Miami School of Medicine, foi o pioneiro no uso do bevacizumabe no tratamento da DMRI. Após a aprovação pela Food and Drug Administration (FDA) para o tratamento de câncer de cólon e reto, em fevereiro de 2004, Rosenfeld e seus colaboradores administraram bevacizumabe intravenoso em 18 pacientes com DMRI úmida e os resultados obtidos foram similares aos observados com ranibizumabe intravítreo. Entretanto, assim como no tratamento do câncer de cólon e reto, o uso sistêmico de bevacizumabe poderia causar reações adversas como infarto e acidente vascular cerebral e, além disso, o custo do tratamento continuaria alto, aproximadamente U\$ 2.200,00, naquele período<sup>12</sup>.

Dessa forma, os pesquisadores começaram a avaliar a possibilidade de aplicar uma quantidade bem menor de bevacizumabe diretamente no olho, por meio de injeção intravítrea, como era feito com o ranibizumabe. A quantidade de bevacizumabe para injeção intravítrea (1,25mg/0,05ml) foi obtida por meio do fracionamento da apresentação comercialmente disponível de bevacizumabe, 100mg/ml. Em julho de 2005, a equipe de Rosenfeld publicou dois relatos de caso nos quais o bevacizumabe mostrou benefício e, no período de seis meses, o uso intra-ocular do medicamento já era uma realidade em vários países do mundo<sup>12</sup>.

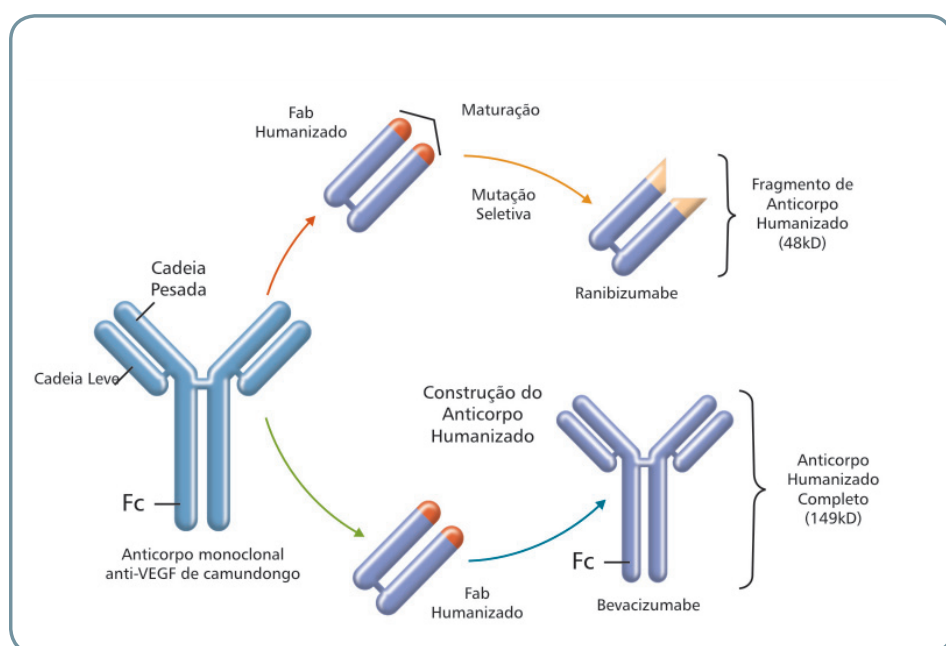


Figura 1. Relação entre ranibizumabe e bevacizumabe. (Adaptado de Steinbrook, 2006)

## Opções Terapêuticas

Até o presente momento, não há condutas terapêuticas preventivas ou curativas para a maioria dos pacientes. O tratamento é paliativo e visa apenas retardar a progressão da doença.

Os principais esquemas terapêuticos disponíveis têm como alvo a forma neovascular da doença, e incluem fotocoagulação a laser, terapia fotodinâmica com verteporfina, corticosteróides por meio de injeção intravítrea e a administração combinada dessas terapias.

A reabilitação para os indivíduos com deficiência visual consiste no uso de iluminação brilhante (*bright lighting*) nos ambientes residenciais e de trabalho, assim como a utilização de órteses especiais<sup>4</sup>.

Dentre os tratamentos utilizados no manejo da DMRI, apenas dois são cobertos pelo Sistema Único de Saúde (SUS): injeção intravítrea e fotocoagulação a laser. A terapia com injeção intravítrea não é contemplada na Resolução Normativa 167/08<sup>13</sup>, que fixa as diretrizes de Atenção à Saúde Suplementar e atualiza o Rol de Procedimentos e Eventos em Saúde. Esse procedimento também não se encontra na 5ª Edição da Classificação Brasileira Hierarquizada de Procedimentos Médicos (CBHPM)<sup>14</sup>.

### 1. Fotocoagulação a laser

Este tratamento consiste na ablação térmica dos neovasos por fotocoagulação a laser de argônio ou criptônio. Os neovasos são identificados previamente por meio de angiografia. O objetivo desse tratamento, que tem caráter destrutivo, é interromper a progressão da doença<sup>7</sup>.

A fotocoagulação a laser pode lesionar a parte externa da retina, incluindo os fotorreceptores que estão justapostos ao epitélio pigmentado da retina e à membrana neovascular coroidal, levando à formação de cicatriz fibroglial e escotoma (ponto cego) no local tratado<sup>7</sup>. Dessa forma, as lesões passíveis de tratamento devem ser bem delimitadas e em localização extrafoveal ou justafoveal para evitar a formação de um escotoma central. Somente uma pequena parcela dos pacientes preenche os critérios para receber o tratamento e, ainda assim, apresenta taxas de recorrência de 50%. Uma revisão sistemática<sup>10</sup> concluiu que a fotocoagulação a laser retardou a progressão da neovascularização em lesões de localização não subfoveal quando comparada à observação apenas.

### 2. Terapia fotodinâmica com verteporfina (TFD-V)

A terapia fotodinâmica (TFD) consiste na administração intravenosa de um medicamento fotossensibilizante, associada à ativação do fármaco por meio de luz de baixa intensidade<sup>6</sup>. Dessa forma, o tratamento é administrado em duas etapas. Na primeira, ocorre a administração intravenosa da verteporfina. Posteriormente, o paciente é exposto à irradiação da luz. A luz é utilizada para induzir oxidação fotoquímica do endotélio vascular, e não causa lesão térmica<sup>6</sup>. A substância fotossensibilizante fica retida no tecido neovascular, permitindo o tratamento seletivo, sem destruir a retina neuro-sensorial sobrejacente à lesão. Dessa forma, a função retiniana é mantida e não ocorre o escotoma, o que representa um avanço em relação à fotocoagulação a laser<sup>7</sup>.

A TFD é utilizada como terapia padrão no tratamento da forma neovascular com lesões predominantemente clássicas e em fase inicial. De um modo geral, o tamanho da lesão foi identificado como o fator prognóstico mais importante, sendo que, quanto maior a lesão, pior o prognóstico. As lesões também são identificadas previamente por meio de angiografia, e o tratamento pode ser realizado em ambulatório<sup>15</sup>. Contudo, apenas um terço dos pacientes com DMRI neovascular

apresentam NVC clássica. Mais de 90% desses pacientes vão requerer um re-tratamento após três meses e a maioria necessita de múltiplos tratamentos durante o primeiro ano<sup>16</sup>.

### 3. Injeção intravítrea de corticosteróide

Os corticosteróides inibem a expressão de VEGF e de mediadores inflamatórios. O acetato de triancinolona é um corticosteróide de longa duração, e tem sido utilizado por meio de injeção intravítrea no tratamento da DMRI<sup>6,17</sup>.

Estudos retrospectivos e não controlados têm mostrado resultados promissores; contudo, o único ensaio clínico duplo-cego, controlado por placebo, não mostrou benefício na acuidade visual após uma única injeção de triancinolona, na dose de 4 mg, em 12 meses de seguimento. Além dos riscos inerentes à administração intravítrea, os corticosteróides podem causar aumento da pressão intra-ocular e catarata, que podem ocorrer vários meses após o tratamento<sup>6,15</sup>.

O acetato de triancinolona não possui indicação aprovada pela Anvisa para o tratamento da DMRI. Dessa forma, assim como o bevacizumabe, seu uso é *off-label*.

### 4. Terapias combinadas

A associação entre a TFD-V e injeção intravítrea de corticosteróide tem sido usada rotineiramente em muitos países. Como os corticosteróides inibem a expressão de VEGF e de mediadores inflamatórios, essa associação poderia melhorar a acuidade visual e reduzir a taxa de recorrência da doença<sup>6</sup>.

Os principais eventos adversos estão relacionados à própria administração intravítrea do corticosteróide. Assim, os indivíduos submetidos a esse regime terapêutico devem passar por uma avaliação pré-operatória cuidadosa e ter um seguimento pós-operatório.

A combinação da terapia fotodinâmica com a injeção intravítrea de inibidores de angiogênese também está sendo estudada, e mostrou-se segura e eficaz no tratamento de lesões predominantemente clássicas. O prognóstico, em termos de manutenção e melhora da acuidade visual, parece similar ao observado com a monoterapia utilizando os inibidores de angiogênese<sup>6</sup>. Também vem sendo utilizado esquema composto por injeção intravítrea de corticosteróide e de inibidor de angiogênese.

Outra associação em investigação é a terapia tripla, que é composta por terapia fotodinâmica, injeção intravítrea de inibidores de angiogênese e injeção intravítrea de corticosteróides. Contudo, há pouca evidência disponível a respeito das terapias combinadas; dessa forma, ensaios clínicos randomizados e controlados necessitam ser realizados para embasar recomendações formais sobre a utilização dessas terapias<sup>18</sup>.

Outra abordagem disponível para o tratamento da DMRI é a reposição de substâncias antioxidantes, por meio de su-



plementos vitamínicos ou dieta. Acredita-se que o estresse oxidativo da retina pode estar envolvido na patogênese da DMRI. O estudo AREDS<sup>19</sup> (*Age-Related Eye Disease Study*), randomizado, duplo-cego e multicêntrico concluiu que a combinação de 500 mg de vitamina C, 400 UI de vitamina E, 15 mg de betacaroteno, 80 mg de óxido de zinco e 2 mg de óxido cúprico reduziu em 25% o risco de progressão da doença e perda de acuidade visual, em indivíduos com DMRI em fases intermediárias ou avançadas<sup>10,19</sup>.

Existem outras estratégias terapêuticas, tais como a radioterapia, o tratamento cirúrgico, a termoterapia transpupilar, o tratamento do vaso nutridor usando angiografia com indocianina Phi-Motion e a alfainterferona<sup>7,15</sup>.

## Evidências

A busca por evidências de eficácia e segurança da tecnologia resultou em quatro revisões<sup>6,8,10,20</sup> na base eletrônica MEDLINE, acessada via PubMed, e em dois relatórios de agências de avaliação de tecnologias em saúde<sup>21,22</sup>. A análise das revisões evidenciou um pequeno número de ensaios clínicos randomizados para o pegaptanibe (VISION<sup>23</sup>), o ranibizumabe (MARINA<sup>24</sup>, ANCHOR<sup>25</sup> e FOCUS<sup>26</sup>) e o bevacizumabe<sup>27,28</sup>. Também foram utilizados para avaliar a segurança do bevacizumabe um estudo prospectivo<sup>29</sup> e uma pesquisa em centros de tratamento da DMRI<sup>30</sup>.

## Eficácia

Os ensaios clínicos incluídos utilizaram diferentes desfechos para medir a eficácia dos medicamentos; entretanto, neste boletim, considerou-se como o desfecho mais importante, do ponto de vista clínico, com impacto na qualidade de vida, a melhora na acuidade visual (AV), definida por um ganho de 15 ou mais letras<sup>20</sup>.

### Pegaptanibe

As evidências sobre o uso do pegaptanibe no tratamento da DMRI neovascular são originárias das publicações do estudo VISION<sup>23</sup>, que relatam os resultados agregados de dois ensaios clínicos randomizados multicêntricos, conduzidos concomitantemente (EOP 1003 e EOP 1004), um nos EUA e Canadá, e o outro em países de quatro continentes. Os ensaios compararam as doses de pegaptanibe de 0,3 mg (n=294), 1,0 mg (n=300) e 3,0 mg (n=296) com injeções placebo (n=296). Os pacientes puderam receber a TFD-V, quando considerada apropriada. Pacientes com todos os tipos angiográficos de lesão foram incluídos neste estudo, e a distribuição desses por tipo de lesão foi adequadamente balanceada entre os grupos. Observou-se que dos grupos que receberam 0,3 mg, 1,0 mg e 3,0 mg de pegaptanibe, 6, 7 e 4% dos in-

divíduos, respectivamente, obtiveram ganho de acuidade visual maior ou igual a 15 letras versus 2% para o grupo placebo. O cálculo do risco relativo mostrou que cada indivíduo do grupo placebo, beneficiado com ganho de 15 ou mais letras, equivale a aproximadamente 3 indivíduos dos grupos de 0,3 mg e 1,0 mg, e a 2 do grupo de 3,0 mg. O número necessário para tratar (NNT) calculado é de 24 indivíduos para a dose de 0,3 mg, isto equivale a tratar 24 indivíduos para se obter o benefício para um deles. Para a dose de 1,0 mg, o NNT foi de 22 indivíduos e para a dose de 3,0 mg foi de 42. Os demais desfechos são apresentados na Tabela 1 do [Anexo](#).

### Ranibizumabe

As evidências relativas à eficácia do ranibizumabe foram extraídas de três ensaios clínicos randomizados, controlados e publicados, denominados MARINA<sup>24</sup>, ANCHOR<sup>25</sup>, e FOCUS<sup>26</sup>. Não foi possível combinar os resultados dos ensaios clínicos em uma metanálise, devido à heterogeneidade dos pacientes, das intervenções e dos comparadores utilizados como controle<sup>20</sup>. Portanto, os resultados dos estudos serão apresentados separadamente.

O ensaio MARINA<sup>24</sup> comparou injeções intravítreas mensais de ranibizumabe, nas doses de 0,3 mg (n=238) e 0,5 mg (n=240) com injeções placebo (n=238). Incluiu pacientes com lesões ocultas e minimamente clássicas. A proporção de pacientes que ganharam 15 ou mais letras na AV, após 24 meses de tratamento, foi de 26,1% para o grupo tratado com 0,3 mg e 33,3% para o grupo tratado com 0,5 mg, comparado com 3,8% do grupo que recebeu injeções placebo. O cálculo do risco relativo mostrou que cada indivíduo do grupo placebo, beneficiado com ganho de 15 ou mais letras, equivale a aproximadamente 7 indivíduos do grupo de 0,3 mg, e 9 do grupo de 0,5 mg. O NNT calculado foi de 4 para a dose de 0,3 mg e de 3 para 0,5 mg.

O ensaio ANCHOR<sup>25</sup> comparou injeções intravítreas de ranibizumabe nas doses de 0,3 mg (n=140) e 0,5 mg (n=140), associadas à TFD-V placebo no grupo de tratamento, e injeções intravítreas de placebo com TFD-V ativa no grupo controle (n=143). A proporção de pacientes com melhora na AV de 15 ou mais letras foi significativamente maior nos grupos de tratamento (35,7% no grupo de 0,3 mg, 40,3% no grupo de 0,5 mg e 5,6% no grupo controle; p<0,001 para cada comparação). O cálculo do risco relativo mostrou que cada indivíduo do grupo controle, beneficiado com ganho de 15 ou mais letras, equivale a aproximadamente 6 indivíduos do grupo de 0,3 mg, e 7 do grupo de 0,5 mg. O NNT calculado foi de 3 indivíduos para os dois grupos.

O ensaio FOCUS<sup>26</sup> comparou injeções intravítreas de ranibizumabe na dose de 0,5 mg (n=105) associadas à TFD-V ativa no grupo de tratamento com a TFD-V isolada no grupo controle (n=56). A proporção de pacientes com melhora

na AV de 15 ou mais letras foi significativamente maior no grupo de tratamento (23,8% no grupo de tratamento quando comparado ao grupo controle 5,4%;  $p=0,003$ ). Assim, cada indivíduo do grupo controle, beneficiado com ganho de 15 ou mais letras, equivale a aproximadamente 4 indivíduos do grupo tratado. O NNT calculado foi de 5 indivíduos. A Tabela 2 do Anexo apresenta os resultados para outros desfechos avaliados nos estudos.

## Bevacizumabe

O estudo de Bashshur et al<sup>27</sup> objetivou comparar a injeção intravítrea de bevacizumabe de 2,5 mg ( $n=32$ ) com a TFD-V ( $n=30$ ) no tratamento de indivíduos com lesão predominantemente clássica e tempo de seguimento de seis meses. A proporção de pacientes com melhora na AV de 15 ou mais letras foi de 50% no grupo que recebeu o bevacizumabe intravítreo, contra 16,7% no grupo TFD-V. O cálculo do risco relativo mostrou que o aumento na AV de 15 ou mais letras no grupo de tratamento foi 3 vezes maior do que no grupo controle. O NNT calculado foi de 3 indivíduos.

No estudo de Lazic et al<sup>28</sup>, foram comparados três grupos: 55 indivíduos no grupo BEV, nos quais foi aplicada injeção IV de 1,25 mg de bevacizumabe em dose única; 55 indivíduos no grupo TFD, randomizados para receber uma única sessão de TFD-V isolada; e 55 no grupo COMB, os quais receberam a combinação das duas intervenções com intervalo máximo de uma hora entre a realização da TFD-V e a administração IV de 1,25 mg de bevacizumabe. Os grupos BEV e TFD foram usados como grupo controle. Após três meses de seguimento, foram observadas alterações na AV entre os grupos ( $p<0,0001$ ). Contudo, o maior ganho ocorreu no grupo COMB, que apresentou uma variação de 0,223 logMAR ao

final do período, o que equivale a cerca de 10 letras na escala ETDRS. A Tabela 3 do Anexo apresenta os valores para os demais grupos.

## Segurança

### Pegaptanibe

No estudo VISION<sup>23</sup>, ao final do primeiro ano do estudo, foi constatado que a maioria dos eventos adversos oculares foi transitória, de intensidade leve a moderada, e relacionada à injeção. Os eventos adversos oculares foram similares entre os grupos, com exceção da ocorrência de: moscas volantes (33% versus 8% no grupo placebo,  $p<0,001$ ), opacidades vítreas (18% versus 10%,  $p<0,001$ ) e inflamação na câmara anterior (14% versus 6%,  $p=0,001$ ). Quanto aos eventos adversos relacionados à injeção intravítrea, observou-se que 12 pacientes (1,3%) desenvolveram endoftalmite; 5 (0,6%) sofreram lesão traumática no cristalino e 6 (0,7%) tiveram descolamento de retina.

### Ranibizumabe

Quanto aos eventos adversos relacionados ao ranibizumabe, estes podem ser oculares e não oculares. Entre os eventos oculares, a inflamação foi a mais freqüente nos três estudos e apresentou diferença significativa no estudo FOCUS<sup>26</sup>. Nesse estudo, também, houve diferença significativa quanto ao aumento da pressão intra-ocular, mas não quanto à ocorrência de endoftalmite e catarata (Tabela 1). Outros eventos oculares graves foram descritos nos estudos; entretanto a freqüência de ocorrência foi baixa.

**Tabela 1- Percentual de eventos adversos oculares observados nos estudos FOCUS, ANCHOR e MARINA**

Eventos adversos oculares(%)	FOCUS		ANCHOR			MARINA		
	TFD-V isolada (n=56)	IV 0,5mg + TFD-V (n=105)	TFD-V + IV placebo (n=137)	IV + TFD-V (n=277)		IV placebo (n=236)	IV (n=477)	
				0,3 mg	0,5 mg		0,3mg	0,5mg
Inflamação geral	5	38,0 ( $p<0,001$ )	2,8	10,2	15,0	-	-	-
Inflamação grave	0	11,4 ( $p=0,009$ )	3,5	12,4	17,1	12,7	16,8	20,9
Endoftalmite	0	1,9 ( $p=0,54$ )	0	0	1,4	0	0,8	1,3
Pressão Intraocular pós injeção >30mm Hg	1,8	16,0 ( $p=0,007$ )	4,2	8,8	8,6	3,4	13,0	17,6
Catarata	10,7	12,4 ( $p>0,99$ )	7,0	10,9	12,9	15,7	15,5	15,5

Fonte: Adaptado de MARINA<sup>24</sup>, ANCHOR<sup>25</sup> e FOCUS<sup>26</sup>

Por outro lado, nos três estudos, não houve diferença estatística entre os grupos para os eventos adversos não oculares, tais como: óbito, hipertensão, hemorragia e eventos associados ao uso sistêmico das drogas anti-VEGF.

A taxa de imunorreatividade ao ranibizumabe, após um ano de tratamento, não mostrou aumento, exceto para o grupo que usou injeção intravítrea de 0,5 mg no estudo ANCHOR<sup>25</sup> (3,9%). Após dois anos, o estudo MARINA<sup>24</sup> relatou aumento dessa taxa para os grupos que receberam injeções IV de 0,3 mg e 0,5 mg. Contudo, a significância clínica deste achado ainda é incerta. No estudo ANCHOR<sup>25</sup>, os autores chamaram a atenção para o fato de que o grupo tratado com ranibizumabe IV que tinha imunorreatividade positiva, no início do estudo, apresentou maior frequência de inflamação, comparado ao grupo tratado com TFD-V ativa e imunorreatividade positiva. Os autores ainda relataram que a presença ou ausência de imunorreatividade não pareceu estar relacionada aos desfechos de AV e eventos adversos não oculares.

### Bevacizumabe

Considerou-se três estudos para avaliar a segurança do bevacizumabe, sendo 1 ensaio clínico randomizado (32 pacientes no grupo tratamento e 30 no controle) com tempo de seguimento de seis meses<sup>27</sup>, um estudo prospectivo (n=51) com um ano de seguimento<sup>29</sup>, e uma pesquisa em 70 centros de tratamento, representando 12 países em 4 continentes (n=5228 pacientes)<sup>30</sup>. Não foram relatados eventos adversos oculares e não oculares do bevacizumabe no período de 6 meses<sup>27</sup> e 1 ano<sup>29</sup>. Na pesquisa junto aos centros, foram relatados 15 casos de aumento da pressão sanguínea, 11 de abrasão de córnea, 10 de inflamação ocular e 10 de desconforto leve.

## ■ Informações Econômicas

Conforme já mencionado, o bevacizumabe vem sendo amplamente utilizado de forma *off-label*, tanto no Brasil quanto no exterior, para o tratamento da DMRI. Assim, tendo em vista esse fato, será apresentada a seguir uma estimativa do custo de tratamento com ranibizumabe, bevacizumabe e com o pegaptanibe.

Sabe-se que a aplicação da injeção IV no tratamento da DMRI deve ser sempre realizada por médico oftalmologista experiente, em ambiente adequado (de preferência em centro cirúrgico), sob condições assépticas. Além disso, o procedimento inclui também a administração prévia de anestesia e antimicrobiano tópico no olho afetado. No entanto, na presente estimativa, foram considerados apenas os custos (em preços fábrica) dos respectivos medicamentos,

não tendo sido incluídos os custos relacionados ao procedimento médico. Assim, os custos aqui presentes corresponderiam àqueles assumidos pelos serviços de saúde, quando da aquisição dos medicamentos para uso nos pacientes.

Para o cálculo do custo de tratamento com o pegaptanibe, foi utilizada a apresentação de 0,3 MG SOL INT-OC CT ENV PLAS X SR VD (PRE-ENCHIDA C/AG) + ENV PLAS X TRAVA PLAS + EMB PLAS que possui o preço fábrica de R\$ 2.260,42 (dois mil, duzentos e sessenta reais e quarenta e dois centavos), com incidência de ICMS 18% e isenção de PIS/COFINS de 12%. A posologia desse medicamento, recomendada em bula, é de 0,3 mg, uma vez a cada 6 semanas (9 aplicações por ano), por meio de injeção intravítrea no olho afetado (Quadro 1).

O medicamento ranibizumabe (10 MG/ML SOL INJ CT 1 FA X 0,3 ML + SER + AGULHA + FILTRO PARA INJEÇÃO) teve seu preço fábrica definido pela Câmara de Regulação do Mercado de Medicamentos – CMED em R\$ 3.447,32 (três mil, quatrocentos e quarenta e sete reais e trinta e dois centavos), com ICMS 18% e isenção de PIS/COFINS de 12%. O preço fábrica do ranibizumabe foi definido como preço provisório pela CMED, e será revisado, a cada 6 meses, de acordo com uma das seguintes condições: (1) realização de estudos comparativos diretos entre os medicamentos bevacizumabe e ranibizumabe, que comprovem a similaridade de eficácia e segurança entre esses dois medicamentos; (2) aprovação pela Anvisa da indicação do bevacizumabe para o tratamento da DMRI; (3) inclusão do bevacizumabe em protocolo clínico do Ministério da Saúde para o tratamento da DMRI.

Segundo a bula do medicamento ranibizumabe, a dose indicada para o tratamento da DMRI é de uma injeção (0,5 mg), uma vez ao mês, nos primeiros 3 meses, seguidos por uma fase de manutenção em que os pacientes devem ser monitorados mensalmente quanto à sua AV. Caso o paciente apresente uma perda de mais de 5 letras na AV (EDTRS ou uma linha equivalente Snellen), o ranibizumabe deve ser administrado novamente. O intervalo entre as duas doses não deve ser menor que um mês. Para o cálculo do custo de tratamento do ranibizumabe, foi considerado o esquema de 3 aplicações (Quadro 1)

Quanto ao esquema de tratamento do bevacizumabe, segundo especialistas, são aplicadas em média 3 injeções (uma por mês) no olho afetado e, após 30 dias, o paciente é reavaliado. Optou-se por considerar a dose de 1,25 mg por aplicação, tendo em vista ser a dose mais utilizada nos estudos. A apresentação de 25 MG/ML SOL INJ P/ INF IV CT FA VC INC X 4 ML, com preço fábrica R\$ 1.127,75 (um mil, cento e vinte e sete reais e setenta e cinco centavos), com ICMS 18% e isenção de PIS/COFINS de 12%, disponível comercialmente, possui 80 vezes mais a quantidade de princípio ativo, em miligramas, necessária

**Quadro 1. Custo de tratamento da DMRI com pegaptanibe, ranibizumabe e bevacizumabe.**

Medicamento	Posologia	Tempo de Tratamento	Custo do Tratamento
Pegaptanibe	0,3mg - 1 injeção a cada 6 semanas (total de 9 injeções)	1 ano	R\$ 20.343,78 (Vinte mil, trezentos e quarenta e três reais e setenta e oito centavos)
Ranibizumabe	0,5mg - 1 injeção a cada 4 semanas (total de 3 injeções)	3 meses	R\$ 10.341,96 (Dez mil, trezentos e quarenta e um reais e noventa e seis centavos).
Bevacizumabe	1,25mg - 1 injeção a cada 4 semanas (total de 3 injeções)	3 meses	R\$ 1.127,75 (um mil, cento e vinte e sete reais e setenta e cinco centavos)

para uma aplicação de bevacizumabe para o tratamento da DMRI. Dessa forma, a estimativa apresentada no Quadro 1 considerou a utilização de 3 alíquotas de 1,25 mg de bevacizumabe, obtidas de 1 frasco-ampola do medicamento, que equivale ao valor de R\$ 1.127,75.

A estimativa de custo de tratamento para o bevacizumabe, apresentada no Quadro 1, assume a utilização de um frasco-ampola para o tratamento completo de um paciente. Entretanto, caso se considere a utilização de um frasco-ampola para cada injeção intravítrea, ou seja, 1,25 mg do medicamento e o descarte do restante, o custo de tratamento com bevacizumabe seria de R\$ 3.383,25 (três mil, trezentos e oitenta e três reais e vinte e cinco centavos).

Destaca-se, porém, que consultas realizadas junto a especialistas brasileiros na área de oftalmologia mostraram que o preparo de doses unitárias de bevacizumabe, a partir das apresentações do medicamento disponíveis comercialmente, tem ocorrido na prática clínica.

Assim, com base nessas informações, considerando o preparo de doses unitárias a partir da apresentação com 25 mg/ml (para obtenção de alíquotas com 1,25 mg de bevacizumabe), cujo preço fábrica é R\$ 1.127,75, o preço por miligrama de bevacizumabe seria de R\$ 11,27 (onze reais e vinte e sete centavos). A partir da apresentação de 25 mg/ml poder-se-ia obter (desconsiderando-se as perdas da manipulação) 80 doses do medicamento, em seringas para aplicação intravítrea. Assim, o custo de tratamento, que consiste na aplicação de 3 injeções intravítreas, corresponderia a R\$ 42,26 (quarenta e dois reais e vinte e seis centavos). Acrescenta-se, ainda, que o preparo de doses unitárias de medicamento injetável requer cuidados específicos, dentre os quais aqueles necessários para manutenção da esterilidade do produto.

As estimativas apresentadas apontam para uma importante redução no custo de tratamento da DMRI com o

uso *off-label* de bevacizumabe. Considerando a estimativa mais conservadora (1 frasco-ampola de bevacizumabe para cada injeção intravítrea), o custo de tratamento da DMRI com bevacizumabe seria 6 (seis) vezes menor do que o custo de tratamento com a opção mais onerosa, ou seja, com o pegaptanibe, e cerca de 3 (três) vezes menor do que o custo de tratamento com o ranibizumabe.

É importante ressaltar que o custo do tratamento para o paciente, no serviço de saúde privado, assim como para o Sistema Único de Saúde, não se restringe apenas ao custo dos medicamentos, mas inclui outros custos relacionados ao procedimento. Nos EUA, o custo mensal do tratamento com bevacizumabe é de U\$4.400,00, e um frasco-ampola de 4 ml do medicamento é vendido no atacado (distribuidor) por U\$550,00. As farmácias com manipulação preparam pequenas alíquotas de bevacizumabe (a partir da apresentação em frasco-ampola) em seringas para administração intravítrea. Os médicos pagam por essas seringas entre U\$17,00 e U\$50,00, dependendo da dose e da eficiência do processo. Entretanto, muitas vezes o preço cobrado ao paciente é muito superior a esses valores<sup>12</sup>. Em relação a essa prática no Brasil, não foi possível realizar tais estimativas, tendo em vista a possibilidade de variação do valor por dose unitária cobrado pelas farmácias, assim como a falta de acesso a outras informações de custo relacionadas ao procedimento médico.

Uma pesquisa na literatura permitiu identificar apenas um estudo de custo-efetividade comparando o ranibizumabe e o bevacizumabe no tratamento da DMRI, denominado “Ranibizumab (Lucentis) versus bevacizumab (Avastin): modelling cost effectiveness”<sup>31</sup>. O objetivo do referido estudo era demonstrar o quão melhor o ranibizumabe deveria ser, em relação ao bevacizumabe, para atingir o valor de referência do National Institute for Health and Clinical Excellence (NICE) para tecnologias custo-efetivas, qual seja, 30.000 libras/QALY. Para tanto, os autores desenvolveram um



modelo de Markov, baseado em dois estudos anteriores<sup>32,33</sup> ajustados para permitir tanto ganhos quanto perdas na AV. O modelo teve seis estados de saúde, cinco definidos pela AV e um estado de morte. As probabilidades de transição de perdas e ganhos de visão foram baseadas em um ensaio clínico de ranibizumabe<sup>25</sup>, e as utilidades para cada estágio de saúde foram baseadas em um estudo que considerou AV e utilidades<sup>34</sup>. O modelo de Markov foi simulado para 1000 pacientes, em ciclos de 3 meses. Os preços utilizados para ambos os medicamentos foram os praticados nos Estados Unidos, sendo de US\$ 1.950 para uma injeção de ranibizumabe e de US\$ 50,00 para uma injeção de bevacizumabe. Com base nos resultados do estudo, os autores concluíram que o ranibizumabe não é custo-efetivo, comparado ao bevacizumabe, a menos que aquele seja 2,5 vezes mais eficaz que o último. Entretanto, um estudo de avaliação econômica da Canadian Agency for Drugs and Technologies in Health (CADTH)<sup>22</sup> aponta a impossibilidade do ranibizumabe ser 2,5 vezes mais eficaz do que o bevacizumabe devido à similaridade entre essas duas moléculas.

## Discussão e Considerações Finais

O desfecho primário avaliado na maioria dos ensaios clínicos apresentados neste boletim foi a proporção de pacientes que perderam menos de 15 letras na AV após 12 meses de tratamento. No entanto, conforme informação obtida em comunicação pessoal com especialista, este desfecho não é considerado o resultado mais relevante do ponto de vista clínico, visto que o interesse maior seria o de manter ou ainda melhorar a AV de base do paciente. Portanto, um ganho de 15 ou mais letras na AV pode ser considerado o desfecho mais relevante do ponto de vista clínico, devido ao seu potencial impacto na melhoria da qualidade de vida do paciente<sup>20</sup>.

Ainda não foi comprovada a superioridade das terapias combinadas em relação à monoterapia e não se conhece a eficácia de um medicamento em relação a outro, devido à falta de estudos com esse objetivo. Entretanto, a evidência disponível até o momento aponta para uma possível superioridade do ranibizumabe em relação ao pegaptanibe. O bevacizumabe pode ser tão eficaz quanto o ranibizumabe no tratamento da DMRI, além de apresentar um menor custo; contudo as evidências de eficácia e segurança ainda são muito limitadas<sup>22</sup>. Os estudos multicêntricos que estão em andamento, CATT e IVAN, financiados pelo National Institute of Health (NIH), nos EUA, e pelo National Health System (NHS), no Reino Unido, respectivamente, poderão fornecer evidências fundamentais para a comparação de eficácia e segurança entre o bevacizumabe e o ranibizumabe. Conforme os resultados desses estudos clínicos, o uso do bevacizumabe no tratamento da DMRI poderá ser consagrado ou refutado.

Assim como nos demais países onde é comercializado, o bevacizumabe não possui indicação terapêutica aprovada para o tratamento da DMRI nos Estados Unidos. Entretanto, tendo em vista o uso *off-label* disseminado do medicamento, e as evidências clínicas disponíveis (mesmo não sendo as mais robustas e na ausência de uma diretriz nacional sobre o tema), atualmente, a maior parte dos Medicare regionais nos EUA possuem cobertura para o tratamento da DMRI com bevacizumabe intravítreo<sup>12</sup>.

Como a dose de bevacizumabe a ser utilizada em uma aplicação para o tratamento da DMRI é bastante inferior à quantidade de princípio ativo presente nas apresentações do produto disponíveis no mercado, o que se tem observado é o preparo de dose unitária a partir dessas apresentações, de maneira a otimizar o uso do medicamento e reduzir o custo global do tratamento.

Nos Estados Unidos é permitida a preparação de doses unitárias dos medicamentos em estabelecimentos que, no Brasil, corresponderiam a farmácias com manipulação (*compounding pharmacies*). Até janeiro de 2008, alguns desses estabelecimentos adquiriam o bevacizumabe de distribuidores autorizados e preparavam as doses unitárias. No entanto, em outubro de 2007, a empresa Genentech, detentora da patente do medicamento, informou que iria vetar a venda do bevacizumabe de distribuidores para farmácias, a partir de janeiro de 2008<sup>35</sup>.

Posteriormente, a referida empresa, reconhecendo a necessidade de discutir a questão do uso do medicamento para o tratamento da DMRI, publicou nota à imprensa, em seu sítio eletrônico, elaborada em colaboração com a American Academy of Ophthalmology (AAO) e a American Society of Retina Specialists (ASRS)<sup>35</sup>. Na nota, a empresa informa que os profissionais médicos poderiam prescrever bevacizumabe e adquiri-lo diretamente de distribuidores autorizados. Esses, por sua vez, poderiam encaminhar o produto para o local de escolha do médico, incluindo farmácias hospitalares, farmácias com manipulação ou diretamente ao consultório do médico.

A Genentech reforça, entretanto, que o ranibizumabe é a opção mais apropriada para o tratamento da DMRI úmida. Por outro lado, informa também que não irá interferir na escolha do médico quanto ao medicamento a ser prescrito, e concorda que os mesmos devem ter liberdade para prescrever o tratamento que acreditam ser o mais apropriado para seus pacientes<sup>35</sup>.

Documento fornecido pela farmácia americana Leiter's Pharmacy Inc. reitera a restrição de venda do bevacizumabe determinada pela Genentech. De acordo com o documento, os médicos devem realizar o pedido de bevacizumabe diretamente para distribuidoras, que por sua vez irão encaminhar o medicamento para a farmácia, para que a mesma realize a

preparação das doses unitárias. O documento informa que o prazo de validade do medicamento é de 90 dias a partir de seu preparo, e que a apresentação de 4 mg dá origem a 22 seringas, enquanto a de 16 mg, a 88 seringas. Com relação ao preço, a farmácia informa que o distribuidor cobra o equivalente a \$ 25,00 por seringa, e a farmácia, pelo serviço de preparação das doses unitárias, \$ 15,00 por unidade. Dessa maneira, o custo de uma seringa para o médico seria de \$40,00.

No Brasil, considerando que seria realizado o preparo de doses unitárias do medicamento para uso em diferentes pacientes, devem ser seguidas as disposições referentes às Boas Práticas para Preparo de Dose Unitária e Unitarização de Dose de Medicamento. Tais disposições estão descritas na Resolução da Diretoria Colegiada - RDC nº. 67, de 8 de outubro de 2007, da Anvisa, que estabelece as Boas Práticas de Manipulação de Preparações Magistrais e Oficiais para Uso Humano em farmácias<sup>36</sup>.

Além disso, outro ponto importante a ser considerado é a garantia da qualidade do medicamento após sua manipulação, especialmente de sua esterilidade. O produto fracionado deve ser utilizado em até 48 horas. Sendo o prazo de consumo maior que esse, seria obrigatória a realização de teste de esterilidade. Nesse caso, a RDC nº. 67/2007 estabelece que para produtos nos quais haja rompimento da embalagem primária, o prazo de validade será, salvo recomendação específica do fabricante, no máximo, 25% do tempo remanescente constante na embalagem original, desde que preservadas a segurança, qualidade e eficácia do medicamento, e observando os cuidados em transporte e estocagem do produto.

Ainda, o processo de fracionamento não deve se configurar como comercialização pelo laboratório responsável, mas sim uma prestação de serviços ao prescritor, sendo que a administração do produto fracionado fica restrita aos serviços de saúde.

Em um artigo publicado por Wong e Kyle<sup>37</sup>, os autores apresentam uma discussão sobre os aspectos éticos do uso *off-label* de bevacizumabe. Destacam que o uso *off-label* de medicamentos não é ilegal e que é prática comum em todo o mundo. Quando prescreve um medicamento para uma indicação não aprovada em bula, o médico assume a responsabilidade pelos possíveis riscos dessa conduta e o paciente deve ser informado sobre tais riscos, uma vez que esse tipo de situação pode configurar um uso experimental do medicamento.

Na área de oftalmologia, em especial, o uso de medicamentos para indicações não aprovadas é freqüente. Wong e Kyle<sup>37</sup>. destacam, entretanto, que o fato de ser comum entre os médicos não torna o uso *off-label* de medicamentos uma prática segura. E como acontece com a maioria dos medicamentos (mesmo com indicações aprovadas em bula),

muitas reações adversas só se manifestam quando usada por um número muito grande de pacientes, por um longo período de tempo.

O bevacizumabe e o ranibizumabe são produzidos a partir do mesmo anticorpo monoclonal de camundongos, e ambos inibem o fator de crescimento do endotélio vascular (VEGF), responsável pelo crescimento de neovasos na DMRI. Como visto anteriormente, os dois medicamentos possuem o mesmo número de patente depositada no INPI. Considerando essas semelhanças, torna-se bastante pertinente o debate sobre a diferença significativa dos preços praticados pelas duas empresas que comercializam os medicamentos no Brasil. Para os pacientes que precisam comprar o medicamento e para os serviços de saúde, a redução de custos com a utilização do bevacizumabe poderá contribuir decisivamente para o aumento do acesso ao tratamento da DMRI.

O dilema está posto: garantir um medicamento mais barato para muitos pacientes, mas cujas evidências clínicas de eficácia e segurança, disponíveis atualmente, não são robustas, ou garantir um medicamento seguro, mas sem superioridade clínica comprovada, para um número reduzido de pacientes? O debate sobre esse tema deverá contar com a participação de diversos atores, os gestores público e privado, as sociedades médicas, as associações de pacientes, os fabricantes dos medicamentos e os serviços de saúde.

### Agradecimentos

Ao Dr. Rubens Belfort Júnior, médico, professor titular da Universidade Federal de São Paulo - Unifesp pela revisão técnica do texto e esclarecimentos relevantes sobre o tema.

Ao Dr. Eliezer Benchimol, médico, professor adjunto da Universidade Federal do Rio de Janeiro pela discussão do tema.

### Referências

1. National Institute for Health and Clinical Excellence (NICE). Ranibizumab and pegaptanib for the treatment of age-related macular degeneration technology appraisal guidance 155/2008. Disponível em: [www.nice.org.uk/TA155](http://www.nice.org.uk/TA155). Acesso em: 27/08/2008.
2. Centro Brasileiro de Cirurgia dos Olhos (CBCO). Disponível em <http://www.cbco.com.br/>. Acesso em: 17/11/2008.
3. Fine SL, Berger JW, Maguire MG, Ho AC. Age-related macular degeneration. NEJM 2001; 342 (17): 483-92.
4. Organização Mundial da Saúde (OMS) Priority Eye Diseases. Disponível em: <http://www.who.int/blindness/causes/priority/en/print.html>. Acesso em: 03/10/2008.

5. Nehemy MB. Degeneração macular relacionada à idade: novas perspectivas. *Arquivos Brasileiros de Oftalmologia* 2006; 69:955-958.
6. Schmidt-Erfurth UM, Richard G, Augustin A, Aylward WG, Bandello F et al. Guidance for the treatment of neovascular age-related macular degeneration. *Acta Ophthalmologica Scandinavica* 2007; 85: 486-494.
7. Farah ME, Oshima A, Costa RA, Sallum JF. Degeneração macular relacionada à idade: modalidades terapêuticas. *Arquivos Brasileiros de Oftalmologia* 2001;64:583-588.
8. Vedula SS, Krzystolic MG. Antiangiogenic therapy with anti-vascular endothelial growth factor modalities for neovascular age-related macular degeneration (Cochrane Review). In: *The Cochrane Library*, Issue 3, 2008. Oxford: Update Software.
9. Hospital dos Olhos de São Paulo (HOSP) Disponível em: <http://www.hospitaldeolhos.net/>. Acesso em: 17/11/2008.
10. Virgili G, Do DV, Bressler NM e Menchini U. New therapies for neovascular age-related macular degeneration: critical appraisal of the current evidence. *Acta Ophthalmologica Scandinavica* 2007; 85: 6-20.
11. Damico FM. Angiogênese e Doenças da Retina. *Arquivos Brasileiros de Oftalmologia*. 2007; 70(3): 547-53.
12. Steinbrook, R. The price of sight – ranibizumab, bevacizumab, and the treatment of macular degeneration. *New England Journal of Medicine* 2006; 355(14):1409-1412.
13. Agência Nacional de Saúde Suplementar. Rol de Procedimentos e Eventos em Saúde. Resolução Normativa RN 167, Disponível em: [http://www.ans.gov.br/portal/site/roldeprocedimentos/roldeprocedimentos\\_hotsite.asp](http://www.ans.gov.br/portal/site/roldeprocedimentos/roldeprocedimentos_hotsite.asp) Acesso em: 04/12/2008.
14. Associação Médica Brasileira (AMB). Classificação Brasileira Hierarquizada de Procedimentos Médicos (CBHPM) 2008. Disponível em: [www.amb.org.br](http://www.amb.org.br). Acesso em: 04/12/2008.
15. Bylisma GW, Guymer RH. Treatment of age-related macular degeneration. *Clinical and Experimental Ophthalmology* 2005; 88(5): 322-34.
16. Wormald R, Evans J, Smeeth L, Henshaw K. Photodynamic therapy for neovascular age-related macular degeneration. *Cochrane Database of Systematic Reviews* 2007, Issue 3. Art. No.: CD002030. DOI: 10.1002/14651858.CD002030.pub3.
17. Rodrigues EB, Rossi EE, Grumann Junior A, Meyer CH, Ho AC. Tratamento da forma neovascular da degeneração macular relacionada à idade com drogas antiangiogênicas. *Arquivos Brasileiros de Oftalmologia* 2006; 69(5): 756-65.
18. What's happening in AMD? An answer from AMD Alliance International Based on Presentations at the 2007 Annual Meeting of the American Academy of Ophthalmology.
19. Age-Related Eye Disease Study Research Group. A randomized, placebo-controlled, clinical trial of high-dose supplementation with vitamins C and E, beta carotene, and zinc for age-related macular degeneration and vision loss: AREDS report no. 8. *Archives Ophthalmology* 2001 Oct;119(10):1417-36
20. Colquitt JL, Jones J, Tan SC, Takeda A, Clegg AJ, Price A. Ranibizumab and pegaptanib for the treatment of age-related macular degeneration: a systematic review and economic evaluation. *Health Technology Assessment* 2008;12(16).
21. Augustovsky F, Pichon-Riviere A, Colantonio L. Inhibidores del factor de crecimiento del endotelio vascular (pegaptanib, ranibizumab y bevacizumab) en el tratamiento de la degeneración macular asociada a la edad. Instituto de Efectividad Clínica y Sanitaria ([www.iecs.org.ar](http://www.iecs.org.ar)). Documentos de Evaluación de Tecnologías Sanitarias, Informe Técnico Breve nro 33, Buenos Aires, Argentina. Abril 2007.
22. Brown A, Hodge W, Kymes S, Cruess A, Blackhouse G et al. Management of Neovascular Age-related Macular Degeneration: Systematic Drug Class Review and Economic Evaluation [Technology report number 110]. Ottawa: Canadian Agency for Drugs and Technologies in Health; 2008. Disponível em: [http://www.cadth.ca/media/pdf/460\\_Neovascular-Age-Related-Macular-Degeneration\\_tr\\_e.pdf](http://www.cadth.ca/media/pdf/460_Neovascular-Age-Related-Macular-Degeneration_tr_e.pdf) . Acesso em: 27/08/2008.
23. Gragoudas ES, Adamis AP, Cunningham Jr ET, Feinsod M, Guyer DR. Pegaptanib for Neovascular Age-Related Macular Degeneration. *New England Journal of Medicine* 2004; 351:2805-2816.
24. Rosenfeld PJ, Brown DM, Heier JS, Boyer DS, Kaiser PK et al. Ranibizumab for Neovascular Age-Related Macular Degeneration. *New England Journal of Medicine* 2006; 355:1419-1431.
25. Brown DM, Kaiser PK, Michels M, Soubrane G, Heier JS et al. Ranibizumab versus verteporfin for neovascular age-related macular degeneration. *New England Journal of Medicine* 2006;355:1432-1444.
26. Heier JS, Boyer DS, Ciulla TA, Ferrone PJ, Jumper JM et al. Ranibizumab Combined With Verteporfin

- Photodynamic Therapy in Neovascular Age-Related Macular Degeneration. *Archives of Ophthalmology* 2006; 124:1532-1542.
27. Bashshur ZF, Schakal A, Hamam, El Haibi CP, Jaafar RF et al. Intravitreal Bevacizumab vs Verteporfin Photodynamic Therapy for Neovascular Age-Related Macular Degeneration. *Archives of Ophthalmology* 2007;125:1357-1361.
28. Lazic R, Gabric N. Verteporfin Therapy and Intravitreal Bevacizumab Combined and Alone in Choroidal Neovascularization due to Age-Related Macular Degeneration. *Ophthalmology* 2007;114:1179-1185.
29. Bashshur ZF, Haddad Z, Schakal A, Jaafar R, Saab M, Nouredin B. Intravitreal Bevacizumab for Treatment of Neovascular Age-related Macular Degeneration: A one year Prospective Study. *American Journal of Ophthalmology* 2007; 145: 249-256.
30. Fung A, Rosenfeld P, Reichel E. The International Intravitreal Bevacizumab Safety Survey: using the internet to assess drug safety worldwide. *British Journal of Ophthalmology* 2006; 90: 1344-1349.
31. Raftery J, Clegg A, Jones J, Tan SC, Lotery A. Ranibizumab (Lucentis) versus bevacizumab (Avastin): modeling cost-effectiveness. *British Journal of Ophthalmology* 2007; 91: 1244-46.
32. Sharma S, Brown GC, Brown MM, et al. The cost-effectiveness of photodynamic therapy for fellow eyes with subfoveal choroidal neovascularization secondary to age-related macular degeneration. *Ophthalmology* 2001;108(11):2051-9.
33. Smith DH, Fenn P, Drummond M. Cost effectiveness of photodynamic therapy with verteporfin for age related macular degeneration: the UK case. *Br J Ophthalmology* 2004;88(9):1107-12.
34. Brown GC, Sharma S, Brown MM, et al. Utility values and age-related macular degeneration. *Archives of Ophthalmology* 2000;118(1):47-51.
35. Genentech. Avastin Distribution Update. December 20th Press Statement. Disponível em: <http://www.gene.com/gene/features/avastin/press-statement.html>. Acesso em 10 Nov 2008.
36. BRASIL. Agência Nacional de Vigilância Sanitária. RDC nº 67, de 08 de outubro de 2007. Dispõe sobre Boas Práticas de Manipulação de Preparações Magistrais e Oficiais para Uso Humano em farmácias. *Diário Oficial da República Federativa do Brasil, Poder Executivo, Brasília, DF, 09 de outubro de 2007, Seção 1.*
37. Wong D & Kyle G. Some ethical considerations for the "off-label" use of drugs such as Avastin. *British Journal of Ophthalmology* 2006; 90: 1218-1219.
38. Fugh-Berman A, Melnick D. Off-Label Promotion, On-Target Sales. *PLoS Medicine* 2008; Vol. 5, No. 10, e210 doi:10.1371/journal.pmed.0050210. Disponível em: <http://medicine.plosjournals.org/perlserv/?request=index-html&issn=1549-1676>. Acesso em 14 Nov 2008.



### Em Destaque

#### Suspensa a comercialização do medicamento Acomplia

Em 23 de outubro deste ano, a empresa Sanofi-Aventis Farmacêutica fez um comunicado sobre a recomendação da Agência Europeia de Medicamentos (EMA) para a suspensão de comercialização do Acomplia (rimonabanto). O medicamento era comercializado em 18 países da Europa, desde junho de 2006 e, no Brasil, desde março deste ano. Acomplia era indicado como coadjuvante à dieta e aos exercícios físicos para o tratamento de pacientes obesos ( $IMC \geq 30 \text{ kg/m}^2$ ) ou pacientes com sobrepeso ( $IMC \geq 27 \text{ kg/m}^2$ ) com fatores de risco associados, como diabetes tipo 2 e dislipidemia.

Como justificativa para a suspensão da comercialização, a agência europeia afirmou que os benefícios do Acomplia não mais superavam seus riscos. A análise de estudos pós-comercialização e de novos ensaios clínicos demonstrou que os pacientes que utilizaram o medicamento tiveram aproximadamente o dobro de risco de desenvolver problemas psiquiátricos, como ansiedade e depressão, quando comparados àqueles que não utilizaram o produto. A Sanofi-Aventis estima que mais de 700.000 pacientes já foram tratados com Acomplia no mundo e que o perfil de segurança do medicamento está alinhado com o previsto em bula.

Destaca-se que o perfil de segurança do Acomplia foi publicado anteriormente no FDA Briefing Document (junho de 2007). Como resultado desse estudo, o medicamento não foi registrado nos EUA e foi incluída uma contra-indicação nas bulas onde o medicamento era comercializado.

A Sanofi-Aventis estendeu a suspensão temporária de comercialização aos países além da União Europeia e prosseguirá com o programa de estudos clínicos em andamento, exceto aqueles de fase IV. Além disso, a empresa complementa que está comprometida em apresentar evidências adicionais para reavaliar de maneira positiva o perfil de segurança/eficácia do Acomplia.

Os pacientes tratados com Acomplia devem consultar seus médicos para rever o tratamento, e os médicos são orientados a não mais prescrever o referido medicamento

### Expediente

#### Equipe Técnica

Aline Monte de Mesquita  
Alexandre Lemgruber Portugal d'Oliveira  
Cecília Pessanha Lima  
Cíntia Maria Gava  
Diogo Penha Soares  
Eduardo Vieira Neto  
Flávia Tavares Silva Elias  
Marcus Aurélio Miranda de Araújo  
Marcus Tolentino Silva  
Maria Clara Schmidt Lyra  
Misani Akiko Kanamota Ronchini  
Rosimary Terezinha de Almeida  
Suzana Yumi Fujimoto  
Symone Oliveira Lima  
Telma Rodrigues Caldeira

#### Núcleo Editorial Executivo

Agência Nacional de Vigilância Sanitária - ANVISA  
Agência Nacional de Saúde Suplementar - ANS  
Secretaria de Ciência, Tecnologia e Insumos Estratégicos - SCTIE/MS

#### Conselho Consultivo

Adolfo Rubinstein  
Afrânio Lineu Kritsky  
Carlos José Coelho de Andrade  
Cid Manso de Mello Vianna  
Cláudia Garcia Serpa Osório  
Giácomo Balbinotto Neto  
Hillegonda Maria Dutilh Novaes  
Lenita Wannmacher  
Luis Guilherme Costa Lyra  
Ronir Raggio Luiz  
Sebastião Loureiro  
Thais Queluz

Endereço: SEPN Quadra 515, Bloco B, Ed. Ômega Brasília-DF CEP 70770-502  
Telefone: (61) 3448-1468  
E-mail: brats@anvisa.gov.br  
www.anvisa.gov.br  
www.ans.gov.br  
www.saude.gov.br/sctie

#### Apoio

Organização Pan-Americana da Saúde - OPAS

Envie sugestões de temas e comentários sobre o BRATS para o e-mail: [brats@anvisa.gov.br](mailto:brats@anvisa.gov.br)